

# 中华口腔医学会 团体标准

T/CHSA 004-2022

## 舌黏膜鳞状细胞癌外科治疗的专家共识

Expert consensus on surgical treatment of tongue squamous cell carcinoma



2022-01-17 发布

2022-02-01 实施

中华口腔医学会 发布

## 目 次

前言 .....	II
引言 .....	III
1 范围 .....	1
2 规范性引用文件 .....	1
3 术语和定义 .....	1
4 舌癌的组织病理学检查 .....	2
5 影像学评估分期 .....	2
5.1 CT 扫描检查在舌癌评估中作用 .....	2
5.2 MRI 在舌癌术前评估中的作用 .....	2
5.3 PET/CT 在术前评估中的作用 .....	2
5.4 超声在舌癌术前评估中的作用 .....	2
6 舌癌的外科治疗 .....	3
6.1 外科入路的选择 .....	3
6.2 常用外科入路介绍 .....	3
6.3 舌癌的切除范围 .....	4
6.4 舌癌累及下颌骨的处理 .....	4
6.5 舌癌的切除的手术要点 .....	4
6.6 肿瘤侵袭深度对治疗计划的影响 .....	6
7 舌癌的颈部处理意见 .....	6
7.1 舌癌患者口底淋巴组织的处理 .....	6
7.2 临床阴性 cN0 舌癌患者的颈部处理 .....	7
7.3 颈部淋巴结临床阴性舌癌患者的清扫范围 .....	7
7.4 颈部淋巴结临床阳性的舌癌患者处理 .....	7
8 舌癌术后缺损的修复方法 .....	7
9 患者术后随访 .....	8
9.1 随访时间计划表 .....	8
9.2 随访期间的检查 .....	8
10 术后功能康复 .....	9
10.1 吞咽功能康复 .....	9
10.2 言语障碍纠正 .....	10
10.3 肩部康复 .....	10
11 舌癌复发患者的救治性外科治疗 .....	11
11.1 救治性外科对复发舌癌的作用及影响因素 .....	11
11.2 复发舌癌临床颈部阴性患者的处理 .....	11
参考文献 .....	12

## 前 言

本文件按照GB/T 1.1—2020《标准化工作导则第1部分：标准化文件的结构和起草规则》的规定起草。

本文件由中华口腔医学会口腔颌面-头颈肿瘤专业委员会提出。

本文件由中华口腔医学会归口。

本文件起草单位：上海交通大学医学院附属第九人民医院、四川大学华西口腔医院、中国医科大学附属口腔医院、北京大学口腔医院、中山大学光华口腔医学院·附属口腔医院、空军军医大学口腔医院、南京市口腔医院、浙江大学医学院附属口腔医院、武汉大学口腔医院、郑州大学第一附属医院、山东省立医院、重庆医科大学附属口腔医院、福建医科大学第一附属医院、中南大学湘雅口腔医院、首都医科大学附属北京口腔医院。

本文件主要起草人：张陈平、李龙江、蔡志刚、孙长伏、廖贵清、魏建华、尚政军、孙坚、唐瞻贵、韩正学、季平、林李嵩、何巍、王慧明、王志勇、张东升、李一、季彤、彭歆、王成、冯芝恩、曹巍、杨溪。



# 引 言

口腔癌在世界范围内的年发病人数为 300,400 例，5 年生存率为 50%–60%，每年造成 14.54 万人死亡，其中舌癌占比近 40%<sup>[1]</sup>。虽然舌癌的存在个体差异，以及常常伴有合并性疾病，手术仍然是治疗舌癌的第一选择<sup>[1]</sup>。舌癌手术的效果会直接决定患者的生存时间，带来的损伤严重影响患者的外观和语言、咀嚼和吞咽等生理功能，舌癌的外科治疗必须要兼顾功能重建，以提高生存质量。在过去的几十年里，舌癌的诊断和治疗取得了许多进展，但临床上的仍存在着诸多争论。因此，本专家共识总结了舌癌外科诊疗的进展和有争议的热点，主要涵盖了术前诊断评估、外科处理要点和术后功能康复等内容。



# 舌黏膜鳞状细胞癌外科治疗的专家共识

## 1 范围

本专家共识结合中国的口腔癌治疗现状，提供了舌黏膜鳞癌诊断分期评估和外科手术治疗的建议，由于肿瘤治疗存在着个体差异，因此本共识并不计划涵盖临床治疗上的所有问题，而是着重于舌黏膜鳞癌诊疗中的一些关键问题和争议问题。

本专家共识适用于口腔颌面外科、头颈外科、耳鼻咽喉科、修复重建外科医师和专业护士等多学科团队环境中工作的临床医生使用，并希望肿瘤放疗、肿瘤内科、放射影像科、康复科医师予以参考。

## 2 规范性引用文件

本文件没有规范性引用文件。

## 3 术语和定义

### 3.1

**口腔黏膜潜在恶性病变 oral potential malignant disorders; OPMDs**

将所有具有癌变风险的临床表现统一划归为新的术语“口腔潜在恶性疾患”，涵盖了之前被归为口腔癌前病变和口腔癌前状态的所有疾病。该术语包含有以下两方面的含义：一是并非所有包含在该术语下的病变都会转变为癌，而是在这类病变中，仅有一部分形态学的变化具有增高的癌变潜能。

### 3.2

**NCCN: 美国国立综合癌症网络 National Comprehensive Cancer Network**

21家世界顶级癌症中心组成的非营利性学术联盟，其制定的《NCCN 肿瘤学临床实践指南》不仅是美国肿瘤领域临床决策的标准，也已成为全球肿瘤临床实践中应用最为广泛的指南。

### 3.3

**下颌骨暂时离断 temporarily mandibulectomy**

当肿瘤位于舌根深面、咽旁等区域时，肿瘤前外侧面受下颌骨阻挡，术野不好，且经口腔入路、颈部侧方入路暴露困难，难以达到完整切除肿瘤的要求，可将下颌骨自正中、颞孔前的旁正中或升支区域，进行下颌骨暂时性切开，将两端外旋，获得理想手术直视视野，在切除及重建术后，可通过接骨板进行骨内固定，恢复下颌骨的连续性。

### 3.4

**下颌骨舌侧“pull-through”入路 mandibular lingual “pull through” approach**

经口外颈部切除口内口底、舌等区域肿瘤的一种外科入路方法，下唇正中不切开，不进行下颌骨截骨，在颈清后，于患侧颌下切断下颌舌骨肌，切开患侧颌舌沟，充分松解下颌骨舌侧，将舌从颌下区拉出，暴露原发灶，当舌自患侧舌下拉出后，肿瘤后界暴露充分，手术切除在直视下进行，显露充分后，可切除范围包括同侧下颌舌骨肌、颞舌肌、舌骨舌肌、茎突舌肌以及舌下腺等原发肿瘤与颈淋巴结之间的潜在侵袭通道，对于肿瘤位置偏后者，根据切除范围先在口内行舌中线切开，便于牵拉。

### 3.5

**间室切除 compartmental surgery**

根据肿瘤所在解剖部位所形成的天然屏障，将位于屏障内的肿瘤连同所在间室屏障内的所有组织予以局部扩大根治术切除的一种手术方法。间室外科自在四肢的恶性肿瘤中应用以来，局部控制率和生存率得到了明显提高。

### 3.6

**肿瘤侵袭深度 depth of invasion**

肿瘤侵袭深度是一个病理学专业的名称，是指肿瘤从最表浅的真皮乳头的上皮-间质连接处至最深侵袭点的距离，要注意与肿瘤厚度的区别。

### 3.7

#### 口底淋巴结 lymph node of the mouth floor

口底淋巴结是存在于口底或颈部上段的一些微小淋巴结，接近 30 % 的人有口底淋巴结，并对其进行了详细的描述，认为口底淋巴结被划分成两组，一组是靠近舌体中线分布（15.1%），另一组是靠近舌侧缘分布（30.2%）。

### 3.8

#### 救治性外科 salvage surgery

通常是指针对那些用外科手术以外的方法治疗无效的患者所采用的外科手术方法。接受口腔颌面头颈部的就执行外科治疗的患者一般都患有晚期恶性肿瘤，往往危及生命，累及重要的解剖结构或器官。

## 4 舌癌的组织病理学检查

临床检查配合影像学等辅助检查对于舌癌的诊断是有非常有效的，尤其对于典型的伴有明显侵袭块或者菜花样肿物的病例，多数外科医生更倾向于术中冰冻活检，而不是门诊活检进行确诊。但在施行颈部淋巴清扫、范围较大的切除以及累及颌骨切除等情况时，在术前或术中冰冻切片组织病理学诊断明确后再开展手术，但术中冰冻存在诊断的准确性和时间等待的问题，在术前做好充分的沟通。目前而言，传统的病变组织活检在确诊口腔癌方面仍然是不可取代的<sup>[2,3]</sup>。

值得临床中特别注意的是，与舌癌发生密切相关的口腔黏膜癌前病变，如红斑、白斑、扁平苔藓、口腔黏膜下纤维化、盘状红斑狼疮和光化性角化病的诊断由于长期随访跟踪，容易忽视组织学诊断的问题。早期诊断和处理舌癌可提高生存率，降低复发率<sup>[4]</sup>。在口腔黏膜癌前病变和早期舌癌的诊断方面，许多技术都取得了进展，如活体染色、口腔细胞学、光照检测、口腔光谱学以及血液和唾液分析，虽然无创技术在临床研究中显示出不同程度的敏感性和特异性，有望为口腔癌的诊断提供更有效的方法，但在口腔黏膜癌前病变的阶段性疾病治疗当中，这些无创检查依然不能替代确组织学检查以实现确诊<sup>[5]</sup>。

虽然活检是一种简单常规的操作，但仍有一些要点值得再次强调：a) 尽量选择舌神经的阻滞麻醉；b) 活检组织选择肿瘤与正常组织交界区域，避免坏死区域，大小不小于5mm，至少包括黏膜下层及肌层；c) 为防止肿瘤的播散，活检创面压迫止血即可，不需要也不建议对创面进行缝合<sup>[6]</sup>。

## 5 影像学评估分期

### 5.1 CT 扫描检查在舌癌评估中作用

CT 增强扫描是舌癌分期中最常用的横断面影像学检查方法之一，能提供原发肿瘤范围、颈淋巴结转移和骨侵犯的信息，扫描时间短。但 CT 软组织分辨率较低，更容易出现金属伪影和辐射暴露的风险<sup>[7]</sup>。

### 5.2 MRI 在舌癌术前评估中的作用

与传统的 CT 相比，MRI 具有良好的软组织分辨率，在软组织受累严重的舌癌中，MRI 更适合于准确的 T 分期<sup>[8]</sup>。在评估肿瘤厚度时，术前 MRI 厚度与组织学厚度趋于一致，而且术前 MRI 阈值明显高于组织学厚度<sup>[9]</sup>，尤其是肿瘤侵袭深度（Depth of invasion, DOI）已经成为了 TNM 分期的指标，并作为选择性颈淋巴清扫开展的重要依据，因此增强 MRI 越来越被推荐。MRI 受金属伪影的影响较小，在需要减少金属伪影的情况下，首先考虑 MRI 进行精确的标记。由于较长的检查前等待时间和经济成本，现在依然是限制其广泛应用的一个重要因素。

### 5.3 PET/CT 在术前评估中的作用

PET/CT 被推荐用于晚期口腔癌的评估，因为它在准确检测区域/远处转移和第二原发癌方面优于传统 CT 或 MRI。但不能为手术计划提供足够的信息，它不能勾勒出一些对手术计划至关重要的参数，如解剖细节和肿瘤的范围<sup>[10]</sup>。但 PET/CT 在很多方面具有无可比拟的优势，目前仍然建议用于晚期、复发的舌癌，而不是作为常规的检查，不能取代 CT 和 MRI 作为口腔癌分期的首选方法。

### 5.4 超声在舌癌术前评估中的作用

与其他成像技术相比，超声在头颈部肿瘤评估方面具有一些优势，因为它广泛普及、价格合理、无

辐射、容易被患者所接受，并可与超声引导下的细针抽吸相结合<sup>[11]</sup>。近年来，口内超声多普勒血流检测有助于预测舌癌患者原发肿瘤的侵袭深度，以预测颈淋巴结转移<sup>[12]</sup>。就目前的情况而言，超声检查在舌癌的诊断和分期中，一般不单独应用，往往在诊断和随访过程中作为评估颈部淋巴结的补充手段。

常用影像学方法包括 CT、MRI、超声和 PET 在淋巴结转移的诊断方面具有相似的高灵敏度和特异性<sup>[9]</sup>，因为需要同时评估原发肿瘤和颈淋巴结的状态，建议使用增强 CT 和增强磁共振作为口腔癌的分期和处理评价手段；基于对肿瘤侵袭深度广泛重视，增强 MRI 优先于增强 CT 被推荐用于口腔癌的原发灶分期和术前评估。

## 6 舌癌的外科治疗

### 6.1 外科入路的选择

口腔癌手术通常会影响到患者外观和功能问题，患者希望尽可能的减少疤痕，尽可能的保留诸如咀嚼和吞咽等功能，因此肿瘤入路选择时容易受到这些因素的干扰，但无论如何，肿瘤充分显露，能够完整切除才是外科入路考虑的第一要素。选择入路是口腔癌手术计划的第一步，目标是获得足够的手术安全边缘，并且作到首次切缘阴性。根据侵袭部位和范围、侵袭深度、下颌骨的邻近程度等因素来指导手术决策。在选择手术入路时，还考虑口腔条件，如是否存在牙关紧闭、口腔大小、牙列情况、舌头的大小及活动度。

### 6.2 常用外科入路介绍

#### 6.2.1 经口入路

推荐于肿瘤位于口腔舌体前方且较为局限的肿瘤。但这种方法不适用于深度侵袭或张口受限的患者。对于晚期口腔癌，如果口腔无法指示，考虑下唇裂开和/或下颌骨切开术，这需要一个中线下唇正中切口，以获得清晰的手术边缘，一般此切口继续横向进入颈部，用于暴露和颈部淋巴组织清扫<sup>[13]</sup>。

下颌骨切开（暂时离断）入路：通常包括下唇裂开，并且由于它可以提供良好的暴露于口腔和口咽，因此在晚期口腔癌患者中是首选方法<sup>[14]</sup>。下颌骨暂时性截断的部位包括下颌骨侧方截开，下颌骨正中截开以及下颌骨旁正中截开。下颌骨侧方截开时颌骨的截开位置位于术后放射区域易导致放射性骨坏死，且截骨过程中切断了下牙槽神经血管束，目前此截开方法已基本不作为常规选择。下颌骨正中截开以及下颌骨旁正中截开可以有效避免下颌骨侧方截开的缺点。下颌骨旁正中截开通常使截骨线位于侧切牙与尖牙牙根间隙中间，可作“远中-近中的折线型”或“阶梯型”，与下颌骨正中截开相比，更具有以下优点：避免了拔牙，以及避免了离断二腹肌前腹，颊舌骨肌以及颊舌肌的附着，对吞咽功能保存较好。暂时性截开的下颌骨可以用小型接骨板或重建接骨板固位<sup>[15]</sup>。但下颌骨切开术可能会导致许多不利的并发症，虽然概率较低，但值得重视如金属固定板暴露、痿形成、固定失败、放疗后骨坏死、也可能会出现口腔功能紊乱和颞下颌关节问题<sup>[16]</sup>（图1）。

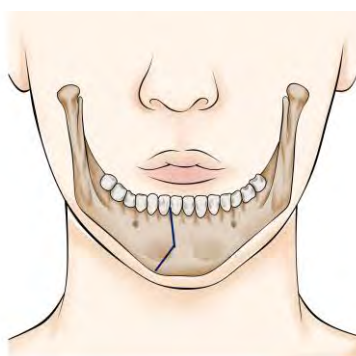


图1 下颌骨离断的推荐方式

#### 6.2.2 下颌骨舌侧“Pull-through”入路

为了减少无下颌骨直接受侵犯的情况下颌骨的并发症问题，对于口底黏膜无明显侵犯的患者，可根

据实际情况考虑下颌骨舌侧松解等下颌骨保存方法。避免下唇正中切开，在颈清后，颌下切开下颌舌骨肌，口内切口患侧颌舌沟，充分松解下颌骨舌侧，将舌从颌下区拉出（可用纱布包绕原发灶），肿瘤后界可在直视下依据间室外科原则予以切除，将同侧下颌舌骨肌、颏舌肌、舌骨舌肌、茎突舌骨肌及舌下腺一并切除。肿瘤靠近后方者，可在口内将中线侧切开便于牵拉。舌侧“Pull-through”入路减少了下颌骨切开所带来的骨不连，放射性骨髓炎等并发症<sup>[17]</sup>。

### 6.2.3 舌骨上咽侧入路

此入路适用于舌根部正中或一侧范围较小的肿瘤，较下颌骨切开入路而言，创伤较小。需要在舌骨上离断二腹肌中间腱、舌骨舌肌、颏舌骨肌，保护舌下神经及舌动脉，进入咽侧黏膜，将舌体自口内牵至口外，予以完整切除<sup>[18]</sup>。

## 6.3 舌癌的切除范围

手术切缘是影响无病生存和局部复发的独立预后因素。手术边缘充分的患者5年和10年的手术成功率分别为72%和64%，而切缘不足的患者5年和10年的手术成功率分别为21%和0%<sup>[19]</sup>。病理医生将阳性边缘定义为小于1mm，临近边缘定义为小于5mm，并将大于5mm的边缘指定为阴性切缘<sup>[20,21]</sup>。由病理医生分析肿瘤标本的数据显示，肿瘤切除边缘状态是复发的重要预测因素，切除边缘<5mm的复发率显著高于边缘>5mm的复发率<sup>[20]</sup>。

在切除范围上病理医生和外科医生得出的切缘阈值并不相同，主要原因是切除后边缘缩小约20-25%，福尔马林固定术后进一步减少约10%<sup>[22]</sup>。因此，福尔马林固定和玻片制备可使黏膜边缘减少约30%-50%。从而病理医生评判的肿瘤病理边缘约为5mm，外科医生测量边缘为10mm。对于外科肉眼可见的边缘距肿瘤边缘至少10mm，当发现显微镜下残留肿瘤或边缘接近时，考虑再次切除或辅助治疗。值得注意的是，10mm的边缘是在宏观及可触及的口腔舌癌周围的所有平面上进行的<sup>[20]</sup>，近年来在肝癌、结肠癌获得成功的ICG荧光可实现口腔癌及正常组织的实时显影定位，有助于引导舌癌切除范围的控制<sup>[21]</sup>。

## 6.4 舌癌累及下颌骨的处理

下颌骨的处理是舌癌手术的一个非常重要的组成部分，它可以决定能否完整切除肿瘤，但颌骨切除后并会严重影响术后外观和功能情况，因此需要慎重对待。在处理下颌骨之前，确定下颌骨是否真的受到了侵犯，还是仅仅与肿瘤相邻。

下颌骨侵犯的临床评估可通过双手初诊与下颌骨临近的肿瘤区域的活动度来初步完成，下牙槽神经感觉异常或病理性骨折也是下颌骨侵犯的高度可疑征象，临床评估的敏感度在32%到96%之间<sup>[22]</sup>。对于影像学检查方法来鉴别口腔癌下颌骨受累的手段选择，各种成像技术，包括平片、CT、MRI、骨扫描、ECT和PET/CT，都有不同程度的敏感性和特异性<sup>[23]</sup>。

临床实践中，下颌骨虽然没有明确的侵犯，但与舌癌相邻，肿瘤靠近下颌骨牙龈或附着在牙槽骨骨膜上，由于关闭创口的需要，边缘型下颌骨切除术也是舌癌一种合理的手术。在无牙颌或之前照射过的下颌骨计划边缘型切除要慎重，因为存在着较大的骨折或放射性骨坏死的风险，剩余下颌骨高度不足1cm时，需要进行节段型切除<sup>[24]</sup>。

在舌癌的治疗中，我们一般通过临床检查和影像学相结合的方式来确定下颌骨受累，处理意见基本可以达到共识的是：

- a) 如果肿瘤没有突破皮质骨或仅侵犯骨膜，建议首选进行边缘型下颌骨切除术。
- b) 对于有突破皮质骨侵犯的患者，进行节段型下颌骨切除术；对放射治疗后或无牙颌下颌骨，为避免病理性骨折，虽无直接侵犯，亦可实施节段性切除。
- c) 为彻底显露舌根部肿瘤，建议进行旁中线的暂时性离断（操作见6.1，6.2部分）

## 6.5 舌癌的切除的手术要点

舌癌侵袭生长方式是沿着肌束方向或者神经血管束间隙前进的。单纯传统的距肿瘤边缘1cm扩大切除未能切除深面肌束，再加上术中肌肉痉挛并收缩到深面易被遗留残余肿瘤细胞。肌肉区域收缩程度要大于黏膜区域，舌黏膜区域平均收缩为30.7%，收缩最大的部分为肌肉区域为34.5%，以肿瘤为中心的三维视图上看，肌肉收缩面则是肿瘤的深面或底切缘<sup>[25]</sup>。舌癌阳性切缘发生于下切缘，又称外侧黏膜边缘(口底)(31.7%)最为频繁，其次为深部/底切缘(肌肉部分，26.7%)；再次分别为后(11.9%)、上/内



侧(10.9%)和前切缘 (5.9%)，说明了传统的 1~2 cm 盲目扩大切除仍有不足之处，安全缘的可靠性不佳。因此，我们提出舌癌的切除遵循“间室切除”的概念。舌体由左右对称的肌肉器官组成，舌体与口底相连，解剖边界为下颌骨膜(外界和前界)、舌骨 (下界)及舌中隔(内界)。舌肌由舌内外肌组成。舌外肌的其中一头附着于骨面(包括下颌骨、舌骨和茎突)；而舌内肌则起始及附着点均位于舌体。舌内肌束走向及其密集分布的神经血管束使舌比其他口腔组织利于肿瘤向深层侵袭<sup>[26]</sup>。

舌中隔解剖非常明确，内部几乎未能见任何神经血管束穿过；它因此形成隔离膜，阻止感染或肿瘤超越此界，并且其解剖位置恒定，有助于规范性的半舌切除。旁中隔是另一个明确的隔膜，紧贴颏舌肌外侧向后、向外延伸形成斜面三角形，较宽的底位于后部，狭窄部分位于前下部，随后附着于中线隔膜和舌骨，其隔膜外侧有纵向肌群（包括舌上纵肌、舌下纵肌、茎突舌肌和舌骨舌肌）<sup>[27,28]</sup>，舌动脉及伴行静脉位于此隔膜中。晚期舌癌一旦侵犯舌外肌，则以前述的下颌骨骨膜和舌骨作为间室的边界进行切除<sup>[28]</sup>。

T1 期的舌癌侵袭仍处于浅表位置。结合舌神经肌肉组织学和临床表现，沿旁中隔将其隔膜外侧的纵向肌肉群进行长轴间室切除，且能彻底切除肿瘤及其潜在的侵袭途径（图 2）。

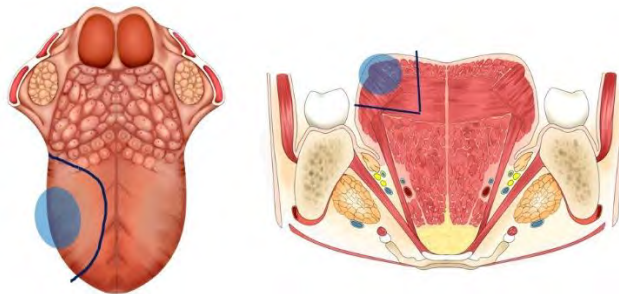


图2 T1 期舌癌，肿瘤侵袭深度不足 5mm，未侵犯舌纵行肌，切除范围示意图

T2 期以上的舌癌则更提倡屏障切除，在颈清完成后，原发灶切除始于下颌舌骨肌、颏舌骨肌和下颌舌骨肌于舌骨骨面离断，舌动静脉在舌骨水平结扎后，清扫舌淋巴结。如肿瘤已侵袭深部舌肌达到 T4 期，除受累肌肉外，将舌骨及附丽的舌骨上肌群将一并切除。随后，紧贴下颌骨内侧离断下颌舌骨肌的起始点，进入口底区域，切除口底 (外)、人字沟(后)、舌中线(内)和舌系带(舌腹内侧)的黏膜切除，将舌原发灶连同舌下腺、周围附着肌肉及颈部纤维脂肪组织整块切除（图 3-5）。

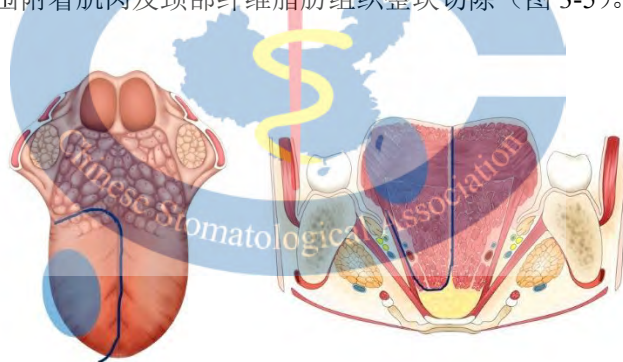


图3 T2 期舌癌，肿瘤侵袭深度超过 5mm，已侵犯舌纵行肌切除范围包括至舌动脉及伴行静脉深部组织

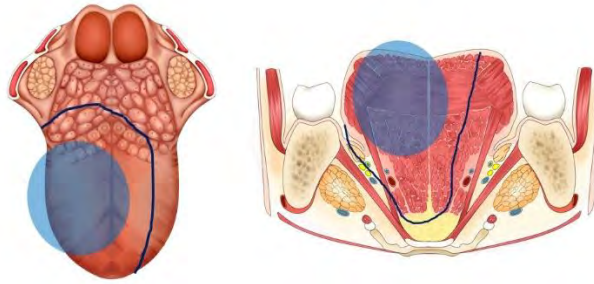


图4 T3 期舌癌，肿瘤侵袭深度超过 10mm，已侵犯舌纵行肌或 T4a 期舌癌，侵犯舌外肌切除范围包括同侧舌外肌（舌骨舌肌）起止点

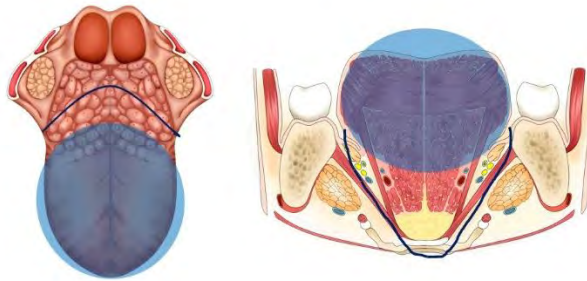


图5 T4a 期舌癌，广泛侵犯舌外肌、口底区域切除范围包括双侧舌外肌、口底肌群起止点以及部分舌骨

舌癌切除需遵循解剖间室切除原则，这使得原发肿瘤和颈部淋巴组织之间潜在的侵袭途径(包含了下颌舌骨肌、舌神经血管束及舌下腺等)可以被完整的切除。间室切除显著提高局部控制率，其生存率为 76%，高于传统扩大切除(53%)相比。

## 6.6 肿瘤侵袭深度对治疗计划的影响

2017 年新修订的美国癌症联合委员会（AJCC）第 8 版在 T 分类法中引入了侵袭深度（DOI）的概念：T1 定义为<5mm，T2 定义为>5mm，T3 定义为>10mm。DOI 在组织学上是指从周围正常组织的基底膜到肿瘤最深处的距离。在关于口腔舌癌肿瘤厚度和淋巴结转移频率的研究中，有 26% 的隐匿淋巴结转移率是在肿瘤厚度大于等于 2mm 的患者身上报告的，也有研究报告显示，根据 4-7.5 mm 的标准，淋巴结转移率有显著差异<sup>[29,30]</sup>。

由于舌主要由肌肉组织组成，没有阻止肿瘤扩散的解剖边界，因此舌癌比其他口腔癌可能更容易扩散。一般来说，由于手术切除是从舌癌的表面开始的，因此在病理标本上，在舌癌的基底部容易造成切除边缘不足或靠近，基底部是外科治疗最具挑战性的区域，该部位的安全边缘不足与原发肿瘤的局部复发和颈淋巴结转移密切相关，对于治疗结果和预后有着很大的影响<sup>[31-32]</sup>。

术前可通过触诊、术前影像学检查和术中超声等手段尽可能的来准确评估肿瘤厚度，以确保口腔舌癌有足够的深度切除边缘。如果术后组织病理学检查显示有明显的 DOI 大于 4mm，考虑补充的治疗，如选择性颈淋巴清扫或放射治疗等。

## 7 舌癌的颈部处理意见

### 7.1 舌癌患者口底淋巴组织的处理

舌癌患者施行选择性颈淋巴清扫时,不能忽略口底淋巴结的问题。口底淋巴结存在率为30.2%-32.9%,可分布在舌中隔和颏舌肌之间,也可分布在颏舌肌两侧或在舌骨舌肌的表面与舌下腺直接相连。有研究提出,舌部和舌下区域的淋巴管顺着舌动脉延伸,其中一部分被口底淋巴结阻断,另外一部分汇入深部的颈淋巴链。口底位于舌部和颈部之间可能是肿瘤转移最先到达的区域,如果侵犯口底淋巴结有可能造成转移,由于淋巴结较小,临近肿瘤组织,病理容易误认为原发灶的直接侵犯,并且淋巴转移存在着跳跃转移的现象,因而缺乏大样本数据支持,但小样本数据显示口底淋巴结转移率可达16.7%。临床中,舌癌患者舌部扩大切除及颈淋巴清扫都很彻底,并未出现复发转移,但术后口底区域复发,因此口底淋巴结的存在提供了合理的解释。针对原发病灶和颈部淋巴组织进行连续根治性手术,有利于降低术后的复发概率,说明肿瘤的复发可能与存在于口底的淋巴组织有关<sup>[27,28]</sup>。

因此,对于舌癌患者,注重口底淋巴组织的清扫及探查,实践经验显示,舌-口底-颈的连续整块切除有助于降低复发率。

## 7.2 临床阴性 cN0 舌癌患者的颈部处理

在关于早期口腔癌的研究中,经常根据临床 T 分期预测隐匿性淋巴结疾病的概率<sup>[29]</sup>。在普遍应用选择性颈部治疗的系列病例中,T1 型口腔癌隐匿阳性淋巴结的发生率在 6.0%-11.3%之间,T2 型口腔癌隐匿阳性淋巴结的患病率在 20%-32%之间<sup>[30-32]</sup>。而国内研究在基础上发现,舌癌侵袭前沿如存在肿瘤出芽(tumor budding)和神经侵犯等,早期舌癌的颈淋巴结隐匿性转移率显著上升<sup>[33-34]</sup>。

原发性口腔癌 DOI 对隐匿性淋巴结的扩散有显著影响,尤其是在舌癌中相关性更为显著。DOI 大于 4 mm 与隐匿性颈淋巴结转移的风险增加相关<sup>[64]</sup>。在多变量分析中,大于 4mm 的 DOI 可预测颈淋巴结转移,相对风险比为 9.4<sup>[36]</sup>。由于这些发现,NCCN 建议当 DOI 超过 4 mm 时,进行颈部淋巴结预防性处理,而新修订的 AJCC 分期系统报告 DOI 超过 5mm 的肿瘤现在被分为 T2 类。在临床实践中,T2 的病例多数需要修复重建的参与,需要进行颈淋巴清扫。

因此,一般情况下,我们对于 cT2 舌癌患者和具有肿瘤出芽、神经侵犯等不良病理因素的 cT1 舌癌病例建议进行选择颈淋巴清扫为主的颈部预防性处理。

## 7.3 颈部淋巴结临床阴性舌癌患者的清扫范围

当外科医生决定对 cN0 口腔癌患者实施选择性颈清时,清扫范围是很重要的。根据 Shah 的研究<sup>[37]</sup>,同侧 I、II 和 III 区是晚期口腔癌颈部转移最常见的部位,IV 区(4.7%)和 V 区(3.8%)很少与口腔癌有关<sup>[37,38]</sup>。很多研究表明,由于 IV 区和 V 区较低的转移率,择区型颈清(I-III 区)和改良根治型颈清患者的总生存期 OS 没有差异,因此,I-III 区的择区型颈清的手术标本为舌癌患者提供有价值的颈部病理结信息,而且手术有着较低并发症率和高效的治疗效果,推荐 I-III 区择区型 ND 作为 cN0 舌癌选择性清扫推荐方法<sup>[39]</sup>。

根据现有报道,口腔癌患者对侧淋巴结转移的隐匿率为 4.1%-11%<sup>[40,41]</sup>,排除靠近中线的原发性口腔癌后,隐匿率降至 2.9%<sup>[42]</sup>。对侧淋巴结转移与多个阳性淋巴结(两个以上)存在相关,单个阳性淋巴结基本不伴有对侧转移。由于口腔癌患者的对侧转移的低发生率相关,对于单侧舌癌患者,对侧选择性颈清并不被常规考虑,只有同侧存在多个淋巴结转移时或影像学怀疑时才考虑对侧颈淋巴组织清扫。值得注意的是,舌动静脉周围淋巴结是 Ib 区的亚单位之一,这些血管周围淋巴结可能是口腔癌的主要转移区域。Agarwal 等人<sup>[43]</sup>分析了口腔癌伴 N0 的病例,报告 231 例中 19 例(8.22%)有孤立的舌血管周围淋巴结转移。在实施选择性清扫时,对舌动静脉区域的淋巴组织进行必要的探查或清扫。

## 7.4 颈部淋巴结临床阳性的舌癌患者处理

颈淋巴结转移被认为是口腔癌患者最重要的预后因素之一,发现淋巴结转移预示着生存率下降 50%。研究表明,淋巴结转移数量及密度越高,生存率越差<sup>[44-45]</sup>,因此清除转移性淋巴组织是口腔癌淋巴结阳性患者最重要的手术之一。

转移性淋巴结的治疗根据临床阳性颈淋巴结的累及程度进行,范围上大于 I-III 区,根据淋巴结是否存在包膜外转移和转移数量情况,综合考虑进行 I-V 区的根治性颈淋巴清扫术或改良根治性颈淋巴清扫术等,但对于如晚期 T 分期、多个临床阳性淋巴结和包膜外转移等情况,患者常转移到 IV-V 区以及较高的颈部区域复发率,在患者的个体情况允许的情况下,需要进行 I-V 区颈清扫<sup>[46-47]</sup>。

## 8 舌癌术后缺损的修复方法

在舌癌在内的口腔癌的外科治疗中，修复重建是非常重要的，而重建手段通常是根据手术切除的部位和范围来决定的。修复重建的质量可影响患者的生存时间和生存质量。对于舌癌所致软组织缺损，显微游离皮瓣移植技术是必不可少的修复重建手段，而局部皮瓣方法并不能解决所有的缺损<sup>[48]</sup>。

软组织瓣重建的目的是保持残舌的活动性，恢复舌体以获得适当的语言和吞咽功能。对于不到 1/3 的活动舌缺损，通常不采用显微游离软组织瓣修复。如果切除 50% 以上的舌体组织，需要显微游离皮瓣重建或其他原位皮瓣的重建<sup>[49]</sup>。有两个回顾性病例对照研究直接比较了半舌切除术后游离皮瓣重建和一期关闭的功能结果。在吞咽方面，与半舌切除术后的一期关闭相比，皮瓣重建患者的功能预后更好，而与一期关闭相比，皮瓣重建组的语言清晰度改善并不显著<sup>[50]</sup>。涉及对于前舌 1/2 以下的部分舌切除缺损是否需要游离皮瓣重建仍存在争议，可供选择的重建方案包括一期缝合、二期修复、皮肤移植和皮肤移植替代物（如异体真皮），可为少于 1/2 的活动性缺损提供相对良好的功能结果。对于全舌切除甚至包含舌骨切除的病例，重建需要游离皮瓣来重建更大的切除体积，常用的是股前外侧这样具有一定组织量的供区皮瓣，修复后吞咽效果相对较好，82% 至 97% 的患者在舌大部或全部切除缺损的皮瓣重建术后 1 年恢复口服喂养，而参加术后吞咽和言语康复治疗的患者显示出优越的功能结果和改善的生存质量评分<sup>[51]</sup>。对于修复重建的手段选择，我们可以给予对于普遍情况的建议：

- a) 对于接近半舌或半舌以上的部分舌切除缺损，建议采用皮瓣重建，以提供更好的包括吞咽在内的多种生理功能；
- b) 建议对累及口底缺损进行皮瓣重建，以防止颈部和口腔之间的沟通，并保持舌体的活动性，以便充分说话和吞咽；
- c) 股前外侧游离皮瓣和前臂桡侧皮瓣是口腔软组织缺损的首选重建方法，而其他类型的重建手术可根据一期切除的范围、患者的发病率和外科医生偏好进行。

## 9 患者术后随访

### 9.1 随访时间计划表

口腔癌患者的治疗后随访有重要的作用：早期发现局部复发、监测和处理并发症、优化康复、鼓励戒烟和避免过量饮酒，为患者及家人提供精神支持。每个病人都制定随访计划，定期检查肿瘤情况、生存质量、营养状况、语言吞咽功能、牙齿状况以及治疗后并发症的调查，也包括吸烟和饮酒等生活习惯纠正。

建议口腔癌患者在治疗后需要经常就诊，尤其是前两年，超过 80% 局部复发在此阶段发生。如果没有复发的迹象，可以在以后减少随访次数，并在第 5 年前完成后续措施。晚期疾病或特定肿瘤患者、需要持续特殊康复的患者以及其他需要较长时间随访的患者可能会接受更长时间的随访，甚至可能终生接受检查<sup>[52]</sup>。参考美国头颈外科学会（American Society for Head and Neck Surgery）的随访建议<sup>[53]</sup>以及国内专家的随访实践进行如下推荐：

- a) 第一次随访一般在治疗后第 4 周至第 6 周之间进行；
- b) 治疗后的 12 月内，每 1 月随访一次；
- c) 治疗后 12 个月至 2 年期间，每 2 月随访一次；
- d) 治疗后 3 至 5 年每 4-6 月随访一次。
- e) 治疗后 5 年后至终身每 6 个月随访一次。

### 9.2 随访期间的检查

舌癌患者随访方案包括与潜在症状、复发迹象相关的患者教育计划，告知可能出现的疼痛、硬块等自觉症状，便于及时就诊。随访期间，对原发口腔部位及颈部淋巴结进行仔细触诊。同时，定期的牙科检查对舌癌患者也同样重要，尤其是那些接受放疗的患者，因口腔放疗并发症可受多种因素的影响，其中最可控的因素之一是治疗开始前的牙齿和口腔卫生，龋齿可增加放射性骨坏死的风险<sup>[54]</sup>。

在接受放射治疗的患者中，CT、MRI 和 US 等影像学检查不能明确区分放射后水肿和复发。因此，为获得参考图像，CT、MRI、US 或 PET-CT 在治疗后 3 至 6 个月内形成完成。晚期舌癌在术后放射治疗或联合治疗后的 3 至 6 个月，常规采集患者 CT 或 MRI 基线图像，用于与随后的图像进行比较，以便早期发现异常<sup>[55]</sup>。胸片检查作为舌部肿瘤随访常规方案的一部分，以检测肺转移，但在评估中晚期舌癌患者时，推荐使用胸部 CT 而不是胸部 X 线摄影更加有效。

尽管手术治疗后的最佳随访策略仍有待商榷，但如果临床检查有阳性结果怀疑，则进行仔细的临床

检查有怀疑病灶的存在，需要仔细对比基线期的 CT 和 MRI 检查。超声和超声引导下的细针吸取细胞学检查可为检测颈淋巴复发提供了重要信息。PET-CT 是目前癌症患者最有效的远处转移的诊断手段，而且在诊断复发或第二原发性恶性肿瘤方面显示出优越的性能<sup>[56]</sup>。PET-CT 推荐用于晚期口腔癌手术后和/或放疗及放化疗（CRT）手术患者后再复发的转移筛查。根据国内现在诊疗现状和各单位的诊疗实际，我们建议：

- a) 为提供参考图像，建议在治疗后 6 个月内进行包括颅底至颈根区域的基线图像资料（增强 CT 或 MRI），术后 2 年内每 6 月建议进行一次增强 CT 或 MRI 检查，术后 3-5 年至少每年进行一次；
- b) PET-CT 主要可用于检测远处转移、复发和第二原发性肿瘤；
- c) 每年建议 1 次胸部 x 线或 CT 检查以检测肺转移和第二原发性肺肿瘤；
- d) 每次随访在仔细的临床体检外，考虑进行超声检查颈部淋巴结情况。

## 10 术后功能康复

### 10.1 吞咽功能康复

吞咽障碍是由于下颌、双唇、舌、软腭、咽喉、食管等器官结构和（或）功能受损，不能安全有效地把食物由口送到胃内的一种临床表现。口腔颌面部头颈肿瘤手术和放疗的患者，吞咽障碍多发生在口腔准备期/推送期和咽期（进食开始的 15s 内）。大部分手术的患者经过一段时间伤口愈合，瘢痕形成后，3-6 月基本可以恢复部分吞咽功能，但由于一些器官如舌大部的缺损，尤其是颌骨缺损的患者，进食能力、咀嚼功能能力和咬合能力下降，虽然皮瓣修复可以补偿由于病变切除导致的结构缺损，但由于不能恢复肌肉和神经，所以皮瓣并不能感觉和运动，因此不能完全恢复进食普通饮食和正常咀嚼吞咽功能。早期干预比延迟干预更为有利。越来越多有限的证据表明，吞咽功能障碍的最大获益出现在治疗后的 3 个月，考虑到纤维化的进程，是可能的“机会之窗”<sup>[57]</sup>。

涉及口腔颌面头颈区的患者，医护团队需要对其术后吞咽功能障碍进行术前预判。在患者入院后会为患者进行一个初步的评判，主要包括病史的询问、营养状态、心理问题，对于潜在的吞咽功能障碍患者和术后可能影响到吞咽言语功能患者进行相关的询问和测试，并对潜在节段性切除颌骨术后下颌骨偏斜、上颌骨洞穿性缺损的患者术前进行取模。

吞咽障碍的评估主要包括筛查、临床功能评估和仪器检查。筛查可采用以初步了解患者是否存在吞咽障碍以及障碍的程度，如咳嗽、食物是否从气管套管溢出等表现。其主要目的是找出吞咽障碍的高危人群，决定是否需要进行进一步检查。

评估方法包括以反复唾液吞咽试验、饮水试验、染料测试和进食评估问卷调查为代表的临床吞咽评估和仪器评估。目前应用最为广泛的吞咽造影检查，而软式喉内窥镜吞咽功能检查是吞咽障碍的金标准。

吞咽障碍的治疗包括多个方面，以团队合作模式完成，医生、护士、治疗师各司其责，同时密切配合，主要方法包括：

#### a) 促进吞咽功能恢复

通过改善生理功能来提高吞咽的安全性和有效性，如提高吞咽肌肉力量、速率和肌肉的协调能力来进行安全有效的吞咽。推荐使用的训练与治疗手段有：口腔感觉训练、口腔运动训练、气道保护手法、低频电刺激、表面肌电生物反馈训练、球囊扩张术、针刺治疗、通气吞咽说话瓣膜的应用、深层咽肌神经刺激疗法、改良振动棒深感觉训练。口腔颌面-头颈肿瘤的患者多为口腔、口咽部组织器官的损伤，造成口腔内食物运送功能的障碍，所以早期术后患者多采用鼻饲或胃造瘘进食，但在康复早期即手术后或治疗后，可以在鼻饲或胃造瘘期间进行空吞咽和吞咽唾液训练。随着手术伤口愈合到一定程度，术后两周开始尤其出院后可以开始进行吞咽训练。

#### b) 代偿性方法

用一定方式代偿口咽功能，改善食团摄入，而并不会改变潜在的吞咽生理的治疗技术。于口腔颌面头颈肿瘤患者口腔颌面部组织的缺损，不太适合治疗后早期康复期的普通饮食，所以大部分患者采用流质饮食，存在呛咳误吸的患者可考虑禁止流质饮食，加入增稠剂的食物。口腔颌面头颈部肿瘤患者术后可采用姿势调整适应进食，使吞咽通道的走向、腔径的大小和某些吞咽器官的组成结构（如喉、舌、杓状软骨）的位置有所改变和移动，避免误吸和残留。大部分舌缺损和两侧舌下神经麻痹和一些严重腭咽闭合功能不全者，可通过置舌接触辅助器进行修复。

### c) 外科手术

对于经康复治疗无效/代偿无效的严重的吞咽障碍以及误吸,可以采取外科手术,可改善误吸,重建气道保护,主要方法包括:

- 1) 气管切开术+带气囊套管置入 适用于近期内无法解决的严重误吸,肺部感染,分泌物多,自主咳嗽咳痰能力差;呼吸功能减退,需要呼吸机辅助通气的患者,可以有效避免误吸的发生,预防吸入性肺炎
- 2) 喉气管离断术 适应证同喉关闭术,手术分成为气管上断端与食道吻合分流和不分流两种类型。前者有助于滞留于咽部的唾液和液体经过喉腔分流到食管。和喉关闭术不同,一旦原发病好转、喉防御功能恢复,离断的气管可以重新端端吻合,恢复上气道的正常通气功能。但对于晚期口腔癌患者累及会厌可采用喉气管离断术来保护吞咽功能。

口腔颌面头颈肿瘤患者出现吞咽障碍的同时,会伴随语音障碍。所以对于吞咽障碍的患者,积极加强吞咽功能的训练一定程度上对语音功能的恢复也有促进作用。而通常意义上的言语治疗师,言语病理学家将对患者言语和吞咽同时进行评估和训练。

## 10.2 言语障碍纠正

言语由四个相独立又相互关联的过程产生:呼吸、发声、共鸣、构音语音。广义的言语障碍,包括器质性、功能性和神经运动性病变。临床上常见的言语障碍,也称为运动性构音障碍,主要是由于神经病变,导致与言语有关的肌肉麻痹、收缩力或运动不协调,可视为狭义的言语障碍。口腔颌面-头颈肿瘤治疗后的言语障碍大多数属于器质性言语障碍。舌癌是口腔颌面头颈肿瘤中最常见的恶性肿瘤,由于肿瘤根治导致舌体缺损、神经改变,引起的语音障碍是常见的并发症之一,会直接影响患者的生存质量。尤其舌晚期肿瘤需要广泛切除舌组织的情况下,导致有限的舌头移动和清晰度降低,游离组织移植重建可以通过减少瘢痕挛缩和体积丢失的可能性来减轻这些功能问题,腔颌面头颈肿瘤术后患者多发生单纯构音障碍。

针对言语表现进行治疗,按评定结果选择治疗顺序,选择适当的治疗方法和强度。口腔颌面部头颈肿瘤患者的改善构音训练方法可以从伤口基本愈合即术后四周开始训练,主要训练方法如下:

- a) 呼吸训练:呼吸控制训练是改善发声的基础。口腔颌面头颈肿瘤患者术后由于结构组织的缺损,部分为重度构音障碍患者,会出现呼吸差,呼气相短而弱。因此,未气切的患者可以口鼻呼吸训练,而气切患者可考虑经气套管呼吸。患者伤口愈合到一定程度,建议患者学会腹式呼吸法。
- b) 构音改善的训练:
  - ① 下颌、唇、舌的训练:口腔颌面头颈患者治疗后的训练原则是尽可能将残留组织的力量发挥到最大,尽可能减少组织器官失用而引起肌肉萎缩,运动障碍。舌可以进行前、后、左、右、上、下各方向运动。对于组织缺损无法完成这些动作的患者,康复师可以戴上指套或用压舌板协助患者,尽量调动唇颊和舌的动作。另外可以进行冰块刺激训练。
  - ② 语音训练:患者进行唇舌下颌的运动时,尽量长时间保持这些动作。原则先发元音,然后发辅音等,部分口腔颌面头颈肿瘤患者由于唇舌下颌运动障碍并不能很准确地发出这些音,可以引诱患者试图发出这些单元音。先进行单音节训练,然后学会的元音和辅音结合,例如“ba”“pa”“ma”等,最后还有双元音,如“ai”“ei”等。
  - ③ 减慢言语速度:部分口腔颌面头颈肿瘤患者诊治后由于身体和心理的原因,言语速度还是一如术前一样,但明显语音不清,这时需要放慢速度,一个字一个词地学会说清楚。
  - ④ 音辨别训练:患者手术后对自己发音的改变不是很了解,可以通过口述或放录音,也可以采取小组训练形式,由患者说一段话,让其他患者评议,最后康复师纠正,效果很好。

而半舌,甚至近全舌缺损,通过皮瓣移植,并重建舌体和颌舌沟往往也可取得较好的语音效果。而全舌缺损往往术后语音功能恢复差。此外,治疗同时也重视声音可塑性和动态范围。过度辅音等辅助技术,尽管声音质量差也可以用来促进更好的语音清晰度。但是对于范围广的部分喉切除术,患者语音治疗的目标根据缺陷的严重程度调整,沙哑声音通常是一个可以接受的目标。在严重的语音障碍,包括全喉切除,需要使用经喉或经口电子后颈,以及训练特殊的气管或食管发声。

## 10.3 肩部康复

在接受侧颈淋巴清扫的患者中,手术会造成脊髓副神经(SAN)的损伤,因此,近70%患者会存在不同程度肩关节功能障碍和疼痛,诱发肩袖肌腱炎、粘连性关节炎、肌筋膜疼痛等临床症状,可能持续数月甚至数年的时间。放射疗法同样会对SAN和其他与肩部运动有关的神经肌肉结构造成损伤。因此,

在接受颈清和/或术后放疗的患者中，定期随访评估肩部关节疼痛或功能损害情况，如果存在肩部疾病，考虑早期康复<sup>[58]</sup>。

康复的治疗方法主要有：a) 伸展同侧胸大肌以恢复肩胛的回缩运动范围；b) 活化牵拉肩胛骨，加强菱形肌和剩余有功能的斜方肌肌纤维；c) 尽可能小的伸展肩关节囊，限制使用患侧手臂举/搬/推等动作；d) 避免达到/超过肩膀的高度，以避免肩袖位于肩峰和肱骨头之间受到撞击；e) 用扶手支撑手臂的重量；f) 避免使用吊索，因为吊索会导致胸骨挛缩、肱骨内旋和肩胛前缩；g) 肩胛骨的矫正器，压缩背心或服装有时是有用的，但患者可能不能忍受支撑肩胛骨所需的局部胸部压力。

## 11 舌癌复发患者的救治性外科治疗

### 11.1 救治性外科对复发舌癌的作用及影响因素

对于复发性口腔癌，如果可行的话，考虑施行救治性外科治疗。荟萃分析发现，1692 例口腔癌患者的总复发率为 26%，复发患者术后 5 年生存率为 37.5%–42.9%<sup>[59]</sup>。与化疗和/或放疗相比，接受救治性手术的患者显示出更好的生存率。临床早期的患者，范围局限的口腔癌（小于 4cm）或无骨侵犯迹象的肿瘤，比临床晚期患者显示出更好的生存率<sup>[60]</sup>。较晚复发或无病间隔超过 1 年的患者比较早复发或无病间隔少于 1 年的患者显示出明显的更好的生存率。救治性手术的总并发症报告率为 37.0%–60.7%，远高于原发性手术，常见的并发症包括伤口感染、口瘘、伤口裂开和/或皮瓣坏死<sup>[61]</sup>，但救治性手术仍然是挽救复发舌癌最为可靠的手段。

### 11.2 复发舌癌临床颈部阴性患者的处理

对于局部复发性头颈癌患者的 N0 颈部的处理，目前还没有一致的意见。在临床上颈部为 N0 的局部复发性口腔癌中，颈部隐匿性转移的风险约为 7.5–17%。在以下临床发现的基础上，多数专家除推荐同期进行选择性颈淋巴清扫：a) 复发肿瘤的生物行为意味着淋巴结转移的风险更高；b) 在最初的放疗或放化疗后，颈部可能有残留的微小转移灶；c) 晚期舌癌局部复发后，切除后多数需要复杂的（游离皮瓣）重建，这使得解剖血管时必须暴露颈部，颈清带来创伤可以忽略不计<sup>[60,61]</sup>。因此，对于复发性舌癌患者，如颈部未进行处理，推荐进行选择性颈淋巴清扫术，但由于导致舌癌复发的可能因素较多，在考虑病人的接受程度和全身情况后，最终取决于外科医生与患者的共同决定。



## 参 考 文 献

- [1] Chi AC, Day TA, Neville BW. Oral cavity and oropharyngeal squamous cell carcinoma: an update[J]. *CA Cancer J Clin*, 2015, 65(5):401-421.
- [2] 中华口腔医学会口腔颌面外科专业委员会肿瘤学组. 口腔颌面部恶性肿瘤治疗指南[J]. *中国口腔颌面外科杂志*, 2010, 03(007):395-403.
- [3] 张陈平. 关于舌癌治疗的几点建议[J]. *中国实用口腔科杂志*, 2010, 03(7):385-387.
- [4] Rogers SN, Brown JS, Woolgar JA, et al. Survival following primary surgery for oral cancer[J]. *Oral Oncol*, 2009, 45(3):201-211.
- [5] Forman MS, Chuang SK, August M. The accuracy of clinical diagnosis of oral lesions and patient-specific risk factors that affect diagnosis[J]. *J Oral Maxillofac Surg*, 2015, 73(10):1932-1937.
- [6] 张志愿, 张陈平. 口腔颌面部肿瘤学: 第1版[M]. 山东济南: 山东科技出版社, 2004.
- [7] Liao CT, Chang JT, Wang HM, et al. Analysis of risk factors of predictive local tumor control in oral cavity cancer[J]. *Ann Surg Oncol*, 2008, 15(3):915-922.
- [8] Park JO, Jung SL, Joo YH, et al. Diagnostic accuracy of magnetic resonance imaging (MRI) in the assessment of tumor invasion depth in oral/oropharyngeal cancer[J]. *Oral Oncol*, 2011, 47(5):381-386.
- [9] Lam P, Au-Yeung KM, Cheng PW, et al. Correlating MRI and histologic tumor thickness in the assessment of oral tongue cancer[J]. *AJR Am J Roentgenol*, 2004, 182(3):803-808.
- [10] Ng SH, Yen TC, Liao CT, et al. 18F-FDG PET and CT/MRI in oral cavity squamous cell carcinoma: a prospective study of 124 patients with histologic correlation[J]. *J Nucl Med*, 2005, 46(7):1136-1143.
- [11] Geetha NT, Hallur N, Goudar G, et al. Cervical lymph node metastasis in oral squamous carcinoma preoperative assessment and histopathology after neck dissection[J]. *J Maxillofac Oral Surg*, 2010, 9(1):42-47.
- [12] Yamamoto C, Yuasa K, Okamura K, et al. Vascularity as assessed by doppler intraoral ultrasound around the invasion front of tongue cancer is a predictor of pathological grade of malignancy and cervical lymph node metastasis[J]. *Dentomaxillofac Radiol*, 2016, 45(3): 20150372.
- [13] Devine JC, Rogers SN, McNally D, et al. A comparison of aesthetic, functional and patient subjective outcomes following lip-split mandibulotomy and mandibular lingual releasing access procedures[J]. *Int J Oral Maxillofac Surg*, 2001, 30(3): 199-204.
- [14] Satpathy S, Dam A, Hossain MA, et al. Double mandibular osteotomy with segmental mandibular swing approach to parapharyngeal space[J]. *Natl J Maxillofac Surg*, 2014, 5(2):213-216.
- [15] Shah JP, Kumaraswamy SV, Kulkarni V. Comparative evaluation of fixation methods after mandibulotomy for oropharyngeal tumors[J]. *Am J Surg*, 1993, 166(4):431-434.
- [16] Dziegielewski PT, O'Connell DA, Rieger J, et al. The lip-splitting mandibulotomy: aesthetic and functional outcomes[J]. *Oral Oncol*, 2010, 46(8):612-617.
- [17] 李华, 杨彬, 李金忠, 等. 下颌舌侧松解入路在舌癌间室性切除中的应用研究[J]. *北京口腔医学*, 2015, 3:149-152.
- [18] 黄志翔, 胡永杰. 舌骨上咽侧进路切除舌根部肿瘤的临床应用[J]. *口腔颌面外科杂志*, 2008, 5:348-351.
- [19] Ling W, Mijiti A, Moming A. Survival pattern and prognostic factors of patients with squamous cell carcinoma of the tongue: a retrospective analysis of 210 cases[J]. *J Oral Maxillofac Surg*, 2013, 71(4):775-785.
- [20] Al-Rajhi N, Khafaga Y, El-Husseiny J, et al. Early-stage carcinoma of oral tongue: prognostic factors for local control and survival[J]. *Oral Oncol*, 2000, 36(6):508-514.
- [21] Wang Y, Xie D, Wang Z, et al. Kinetics of indocyanine green: optimizing tumor to normal tissue fluorescence in image-guided oral cancer surgery applications[J]. *Head Neck*, 2018, 41(4):1032-1038.
- [22] Rao LP, Shukla M, Sharma V, et al. Mandibular conservation in oral cancer[J]. *Surg Oncol*, 2012, 21(2):109-118.
- [23] Lubek JE, Magliocca KR. Evaluation of the bone margin in oral squamous cell carcinoma[J]. *Oral Maxillofac Surg Clin North Am*, 2017, 29(3):281-292.
- [24] Wax MK, Bascom DA, Myers LL. Marginal mandibulectomy vs segmental mandibulectomy: indications and controversies[J]. *Arch Otolaryngol Head Neck Surg*, 2002, 128(5):600-603.
- [25] Mu L, Sanders I. Human tongue neuroanatomy: nerve supply and motor endplates[J]. *Clin Anat*, 2010, 23(7): 777-791.



- [26] Bello I O, Soini Y, Salo T. Prognostic evaluation of tongue: means, markers, perspectives[J]. *Oral Oncol*, 2010, 46: 630-635.
- [27] Calabrese L, Bruschini R, Giugliano G, et.al Compartmental tongue surgery: long term oncologic results in the treatment of tongue cancer[J]. *Oral Oncol*, 2011,47(3):174-179.
- [28] 张陈平. 舌癌的间室外科[J]. *中国癌症杂志*, 2013, 23(012):937-941.
- [29] 温玉明,张陈平,郭传斌,等. 口腔颌面部恶性肿瘤颈淋巴结转移的外科诊治指南[J]. *中国口腔颌面外科杂志*, 2005(1):3-9.
- [30] Z Feng, JN Li, CZ Li, et al. Elective neck dissection versus observation in the management of early tongue carcinoma with clinically node-negative neck: a retrospective study of 229 cases[J]. *J Cranio Maxill Surg*,2014,42: 806-810.
- [31] Yang X, Tian X, Wu K, et al. Prognostic impact of perineural invasion in early-stage oral tongue squamous cell carcinoma: results from a prospective randomized trial[J]. *Surg Oncol*, 2018, 27:123-128.
- [32] Nan X, Cheng W, Liu X, et al. Tumor budding correlates with occult cervical lymph node metastasis and poor prognosis in clinical early-stage tongue squamous cell carcinoma[J]. *J Oral Pathol Med*,2015, 44(4): 266-272.
- [33] 康非吾,吴正华,黄欣,等.口腔鳞癌患者颈淋巴结cN0的处理[J]. *华西口腔医学杂志*, 2003, 21(4):298-300.
- [34] Xie N, Yu P, Liu H, et al. Validation of the international tumor budding consensus conference (ITBCC 2016) recommendations in oral tongue squamous cell carcinoma[J]. *J Oral Pathol Med*,2019, 48(6):451-458.
- [35] Fasunla AJ, Greene BH, Timmesfeld N, et al. A meta-analysis of the randomized controlled trials on elective neck dissection versus therapeutic neck dissection in oral cavity cancers with clinically node-negative neck[J]. *Oral Oncol*, 2011,47(5):320-324.
- [36] Shah JP, Candela FC, Poddar AK. The patterns of cervical lymph node metastases from squamous carcinoma of the oral cavity[J]. *Cancer*, 1990, 66(1):109-113.
- [37] Pantvaidya GH, Pal P, Vaidya AD, et al. Prospective study of 583 neck dissections in oral cancers: implications for clinical practice[J]. *Head Neck*, 2014, 36(10):1503-1507.
- [38] Feng Z, Li J N, NL Xu, et al. Supraomohyoid neck dissection in the management of oral squamous cell carcinoma: special consideration for skip metastases at level IV or V[J]. *J Oral Maxillofac Surg*, 2014, 72(6):1203-1211.
- [39] Hao SP, Tsang NM. The role of supraomohyoid neck dissection in patients of oral cavity carcinoma[J]. *Oral Oncol*, 2002, 38(3):309-312.
- [40] Koo BS, Lim YC, Lee JS, et al. Management of contralateral N0 neck in oral cavity squamous cell carcinoma[J]. *Head Neck*, 2006, 28(10):896-901.
- [41] Feng Z, Niu L X, Yuan Y, et al. Risk factors and treatment of contralateral neck recurrence for unilateral oral squamous cell carcinoma: a retrospective study of 1482 cases[J]. *Oral Oncol*, 2014, 50(11):1081-1088.
- [42] Habib M, Murgasen J, Gao K, et al. Contralateral neck failure in lateralized oral squamous cell carcinoma[J]. *ANZ J Surg*, 2016, 86(3):188-192.
- [43] Agarwal SK, Arora SK, Kumar G, et al. Isolated perifacial lymph node metastasis in oral squamous cell carcinoma with clinically node-negative neck[J]. *Laryngoscope*, 2016, 126(10):2252-2256.
- [44] Liao CT, Hsueh C, Lee LY, et al. Neck dissection field and lymph node density predict prognosis in patients with oral cavity cancer and pathological node metastases treated with adjuvant therapy[J]. *Oral Oncol*, 2012, 48(4):329-336.
- [45] Ong W, Zhao R, Lui B, et al. Prognostic significance of lymph node density in squamous cell carcinoma of the tongue[J]. *Head Neck*, 2016, 38(S1): E859-866.
- [46] Andersen PE, Warren F, Spiro J, et al. Results of selective neck dissection in management of the node-positive neck[J]. *Arch Otolaryngol Head Neck Surg*, 2002, 128(10):1180-1184.
- [47] 孙明磊,王昌美,温玉明等. 舌癌颈淋巴清扫术不同术式的疗效[J]. *临床口腔医学杂志*, 2002,1:22-23.
- [48] Ragbir M, Brown JS, Mehanna H. Reconstructive considerations in head and neck surgical oncology: United Kingdom national multidisciplinary guidelines[J]. *J Laryngol Otol*, 2016,130:191-7.
- [49] Kao SS, Peters MD, Krishnan SG, et al. Swallowing outcomes following primary surgical resection and primary free flap reconstruction for oral and oropharyngeal squamous cell carcinomas: a systematic review[J]. *Laryngoscope*, 2016,126(7):1572-1580.

- [50] Hsiao HT, Leu YS, Chang SH, et al. Swallowing function in patients who underwent hemiglossectomy: comparison of primary closure and free radial forearm flap reconstruction with video fluoroscopy[J]. *Ann Plast Surg*, 2003,50(5):450-455.
- [51] Manrique OJ, Leland HA, Langevin CJ, et al. Optimizing outcomes following total and subtotal tongue reconstruction: a systematic review of the contemporary literature[J]. *J Reconstr Microsurg*, 2017,33(2):103-111.
- [52] Digonnet A, Hamoir M, Andry G, et al. Post-therapeutic surveillance strategies in head and neck squamous cell carcinoma[J]. *Eur Arch Otorhinolaryngol*, 2013, 270(5):1569-1580.
- [53] Marchant FE, Lowry LD, Moffitt JJ, et al. Current national trends in the posttreatment follow-up of patients with squamous cell carcinoma of the head and neck[J]. *Am J Otolaryngol*, 1993, 14(2): 88-93.
- [54] Epstein JB, Thariat J, Bensadoun RJ, et al. Oral complications of cancer and cancer therapy: from cancer treatment to survivorship[J]. *CA Cancer J Clin*, 2012, 62(6): 400-422.
- [55] Isles MG, McConkey C, Mehanna HM. A systematic review and meta-analysis of the role of positron emission tomography in the follow up of head and neck squamous cell carcinoma following radiotherapy or chemoradiotherapy[J]. *Clin Otolaryngol*, 2008, 33(3):210-222.
- [56] Ul-Hassan F, Simo R, Guerrero-Urbano T, et al. Can (18)F-FDG PET/CT reliably assess response to primary treatment of head and neck cancer? [J]. *Clin Nucl Med*, 2013,38(4):263-265.
- [57] Logemann JA, Pauloski BR, Rademaker AW, et al. Swallowing disorders in the first year after radiation and chemoradiation[J]. *Head Neck*, 2008, 30(2):148-158.
- [58] Carvalho AP, Vital FM, Soares BG. Exercise interventions for shoulder dysfunction in patients treated for head and neck cancer[J]. *Cochrane Database Syst Rev*, 2012, 4:CD008693.
- [59] Gonzalez-Garcia R. The role of salvage surgery in oral squamous cell carcinoma[J]. *Plast Aesthet Res*, 2016, 3:189-196.
- [60] Liao CT, Chang JT, Wang HM, et al. Salvage therapy in relapsed squamous cell carcinoma of the oral cavity: how and when? [J]. *Cancer*, 2008, 112(1):94-101.
- [61] Jones AS, Tandon S, Helliwell TR. Survival of patients with neck recurrence following radical neck dissection: utility of a second neck dissection? [J]. *Head Neck*, 2008, 30(11): 1514-1522.

