

中华口腔医学会

团体标准

T/CHSA 001—2020

维护牙周健康的中国口腔医学 多学科专家共识 (第一版)

Consensus of Chinese stomatology multidisciplinary experts on maintaining
periodontal health (First edition)



2020 - 12 - 29 发布

2021 - 01 - 01 实施

中华口腔医学会 发布



前 言

本文件按照GB/T 1.1—2020《标准化工作导则 第1部分：标准化文件的结构和起草规则》的规定起草。

本文件由中华口腔医学会牙周病学专业委员会、牙体牙髓病学专业委员会、口腔修复学专业委员会、全科口腔医学专业委员会、口腔正畸专业委员会、口腔种植专业委员会共同提出。

本文件由中华口腔医学会归口。

本文件起草单位：北京大学口腔医学院、空军军医大学第三附属医院、武汉大学口腔医院、北京大学第三医院、首都医科大学附属北京口腔医院、中国医学科学院北京协和医院。

本文件主要起草人：俞光岩、刘宏伟、王勤涛、边专、陈吉华、王霄、白玉兴、宿玉成、邱立新、孟柳燕、吴江、马志伟、潘洁、谢贤聚、李熠、安莹、王欣欢、方明、张凌。



引 言

牙周病是导致成年人牙齿丧失的主要原因，不仅造成咀嚼功能降低，还会影响发音和美观。牙周病还与糖尿病、心血管疾病等全身系统性疾病密切相关，是影响口腔和全身健康的重要因素^[1-3]。《第四次全国口腔健康流行病学调查报告》显示，牙龈炎和牙周炎的患病率居高不下，大众的牙周健康意识明显不足^[4, 5]。有效地预防和治疗牙周疾病对于提高民众的口腔健康和全身健康水平极为重要。

牙周疾病是最常见的口腔疾病之一，在口腔疾病诊治过程中，口腔医学的多个专业都会涉及到牙周组织健康的维护问题。在中华口腔医学会组织的为期三年的“健康口腔，牙周护航”主题年活动中，开展了大量卓有成效的学术和科普活动。2020年是主题年收官之年，中华口腔医学会组织多个相关专业委员会专家，经过反复讨论，撰写了“维护牙周健康的中国口腔医学多学科专家共识”（第一版）（以下简称“共识”），供口腔医师在疾病诊疗中参考，旨在增强口腔医学专业工作者维护牙周组织健康的意识，规范口腔诊疗行为，提高口腔疾病防治水平。本《共识》为第一版，随着其在临床实践中的应用，有些内容可能需要再版时修改和补充。某些专业在其相关领域的疾病诊治过程中，有更高更深入的要求，相应的专业委员会将适时发布各自的专家共识。

牙周组织健康的维护应体现在口腔疾病诊疗的全过程。接诊患者时，口腔全科医师和各专科医师都应将牙周健康理念贯彻到整个诊疗计划当中。在治疗前，对牙周健康状况做出初步检查及评估，对病情无法确认和无法有效处置的牙周损害应及时转诊给牙周专科医师。

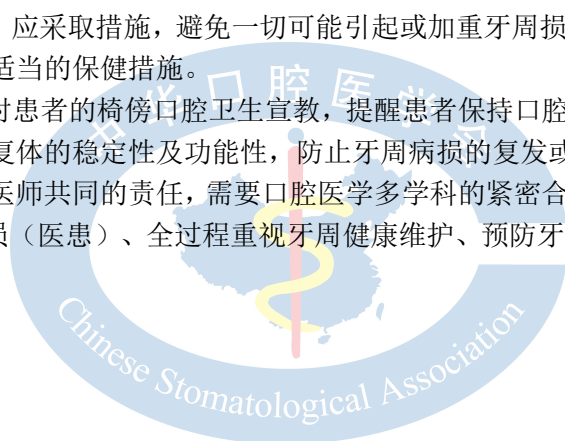
健康牙周组织是开展各种口腔相关治疗的前提和基础。

应尽早发现和判定是否存在牙周病损及其损害程度，并进行适度干预，以赢得健康牙周状态或牙周炎消退进入静止（稳定）期，再对剩余牙周组织的储备和支撑能力进行评估，科学预见各种修复、正畸、种植、牙体牙髓等诊疗活动的预后。

在口腔全科和专科治疗中，应采取措施，避免一切可能引起或加重牙周损害的操作。同时关注患者的菌斑控制情况，必要时采取适当的保健措施。

在治疗结束后，应该做好对患者的椅傍口腔卫生宣教，提醒患者保持口腔卫生，定期复查，维护牙周健康，从而保证天然牙及修复体的稳定性及功能性，防止牙周病损的复发或进展。

维护牙周组织健康是口腔医师共同的责任，需要口腔医学多学科的紧密合作，也需要医患之间的密切配合，全方位、多角度、全员（医患）、全过程重视牙周健康维护、预防牙周疾病，是提升口腔疾病综合诊疗水平的新模式。



维护牙周健康的中国口腔医学 多学科专家共识

1 范围

本共识给出了维护牙周健康须遵循的预防、诊疗设计、临床操作、疗效评估及随访的原则。
本共识适用于全体口腔医师。

2 规范性引用文件

本文件没有规范性引用文件。

3 术语和定义

本文件没有需要界定的术语和定义。

4 治疗前^[6, 7]

4.1 问诊

除了患者主诉外，还需要重点询问以下信息：

- 1) 牙周疾病症状及治疗史，牙列缺损或缺失的原因等；
- 2) 口腔卫生习惯，饮食习惯；
- 3) 与牙周病相关的全身疾病史[如糖尿病、骨质疏松症、血液系统疾病、心血管疾病、免疫系统疾病、口腔副功能（过度咬合、夜磨牙等）等]、用药史、过敏史、生理期、孕期、吸烟史、肿瘤放化疗史等^[8]；
- 4) 直系亲属的牙周状况家族史。

4.2 检查

除了患者主诉牙外，还需要特别关注的检查：

- 1) 口腔卫生状况：菌斑、软垢、牙石等；
- 2) 牙龈及牙周状态：牙龈红肿或退缩、牙周袋探诊深度、探诊后出血、牙齿松动度^[8]；
- 3) 有无窦道及磨牙根分叉病变^[8]；
- 4) 已有修复体的外形和边缘及其与牙周组织的关系；
- 5) 咬合关系检查^[8]；
- 6) 牙齿拥挤、错位、移位、畸形等；
- 7) 必要的影像学检查：评估牙槽骨高度、密度、牙根状态；
- 8) 血液学常规检测。

4.3 不宜直接开展口腔（其他）专科治疗的牙周状况

- 1) 口腔卫生状况差，缺乏口腔健康意识以及维护口腔卫生习惯者；
- 2) 牙周组织炎症明显：全口牙龈探诊出血位点超过50%；牙龈红肿、牙周溢脓等；
- 3) 牙周探诊深度超过5mm；
- 4) 牙齿松动度>II度^[9]；
- 5) 牙根纵折伴有明显牙齿松动^[10]；
- 6) 存在可能影响骨代谢或愈合能力的全身疾病。
- 7) 重度或活动性全身疾病（包括未控制的糖尿病、骨质疏松症、人类免疫缺陷病毒感染、口服或静脉注射二膦酸盐、正在进行头颈部放化疗等）；
- 8) 妊娠、或服用某些特殊药物；
- 9) 心理或精神疾病；
- 10) 不良习惯和行为因素（如吸烟、夜磨牙等）；
- 11) 口腔内局部因素：种植区邻近牙感染性病灶、颌骨囊肿等。

4.4 可以开展（其他）专科治疗的条件或适应证

4.4.1 制定口腔全科治疗计划，涵盖口腔卫生指导、牙周疾病的基础治疗和必要的牙周专科治疗及定期维护，控制与牙周病相关全身疾病。

4.4.2 经评估，牙周处于健康状态，或牙周炎消退处于静止（稳定）期：

- 1) 牙龈无炎症或未累及深部牙周组织的轻中度牙龈炎；
- 2) 牙齿动度为生理性动度或轻度松动 I 度内；
- 3) 牙周探诊出血位点数小于 25%；
- 4) 牙周探诊深度最大值小于 3mm，经过有效治疗的牙周炎患者可放宽至 4mm。

4.4.3 无相关专科治疗前禁忌证。

4.4.4 影像学可见明显的牙周骨硬板或牙槽骨边缘变致密。

4.4.5 牙周炎患者正畸治疗的适应证主要包括^[11]：

- 1) 牙周炎患者要求改善牙齿错位、拥挤等；
- 2) 牙周炎导致的前牙扇形移位、后牙近中倾斜骨下袋等；
- 3) 错颌畸形加重牙周组织损伤，如前牙深覆颌致咬伤牙龈、牙齿错位导致创伤颌等情况；
- 4) 牙周炎患者美观或修复的需求，如减少三角间隙、调整牙龈高度、修复前正畸等；
- 5) 以上状况开始正畸治疗前，必须有效控制牙周炎症。

5 治疗中

5.1 牙体牙髓病专业

5.1.1 有利于牙周健康的合理诊疗设计

- 1) 常规使用橡皮障隔离患牙；
- 2) 恢复患牙正常外形；
- 3) 因龋齿或牙体折裂至龈下较深处且需行牙体充填修复时，应考虑生物学宽度；避免充填物损

伤牙周，或在治疗前对患牙行临床牙冠延长术。

5.1.2 治疗中避免损害牙周健康的操作规范

5.1.2.1 口腔卫生宣教内容

- 1) 普及口腔卫生保健知识；
- 2) 给予个性化口腔健康指导，例如正确的刷牙方法和牙线的使用方法等。

5.1.2.2 须遵守的操作规范

- 1) 常规使用橡皮障隔离患牙，以减少牙体牙髓治疗中牙周组织的损伤。选取外形合适的橡皮障夹以达到严密封闭的效果，必要时可使用牙龈封闭剂等辅助封闭；
- 2) 牙体充填应符合牙齿正常外形，恢复其原有生理凸度及排溢道。操作时应正确使用成型片及楔子，避免出现悬突，充填结束后应抛光；
- 3) 根管治疗操作应符合规范，操作者应熟悉牙及根管系统解剖结构，加强专业知识和技能培训，严格遵守诊疗规范，必要时可在锥形束 CT（CBCT）、口腔显微镜辅助下行开髓、根管预备及充填操作。

5.1.2.3 注意事项

- 1) 细心使用酸蚀剂、漂白剂、牙髓失活剂等刺激性药物，以免药物外溢造成牙周组织损伤；
- 2) 存在髓石或钙化的患牙应谨慎操作，以防髓腔壁穿孔。根管系统与牙周组织直接交通，会降低根管治疗成功率^[12]，并造成继发性牙周组织破坏^[13]；
- 3) 根管治疗过程中应避免器械分离、超充、欠充或次氯酸钠等化学药物超出根尖孔的情况^[14]，以免降低根管治疗成功率，增加根尖周炎风险，并延迟组织愈合^[15]。

5.1.3 可能出现的牙周并发症及处理原则^[16]

5.1.3.1 牙体修复过程中可能出现的牙周疾病，由下列因素所致：

- 1) 术中使用器械伤及牙龈，或酸蚀剂等药物外溢致牙周组织损伤；
- 2) 充填时接触点恢复不良或邻接关系恢复不良造成食物嵌塞所致；
- 3) 充填时未能恢复正常咬合关系，如咬合时出现早接触；
- 4) 充填体存在悬突；
- 5) 龈下充填体破坏生物学宽度。

处理原则：

- 1) 对于机械刺激或药物外溢导致的炎症，轻者可局部冲洗，上碘甘油，规范使用橡皮障等隔离措施防止药物外溢；
- 2) 接触点恢复不良应重新充填，必要时行嵌体或冠修复，建议使用牙线、牙间隙刷、冲牙器等邻面清洁工具；
- 3) 如出现早接触，可通过磨除高点消除症状；
- 4) 充填体存在悬突应消除局部刺激物；
- 5) 对于破坏生物学宽度者应该去除充填物，行临床冠延长术后待炎症消除后修复牙体缺损。

5.1.3.2 根管治疗过程中可能出现的牙周疾病，由下列因素所致：

- 1) 术中使用器械伤及牙龈，或失活剂等药物外溢致牙周组织损伤；

- 2) 根管治疗过程中髓腔壁穿孔导致穿孔处牙周组织炎症和牙槽骨破坏吸收^[12];
- 3) 根管治疗中和治疗后的患牙若发生牙根纵裂,可造成牙髓与牙周组织相交通,继发牙周组织破坏^[17]。

处理原则:

- 1) 对于机械刺激或药物外溢导致的炎症,轻者可局部冲洗,上碘甘油,规范使用橡皮障等隔离措施防止药物外溢;
- 2) 可借助口腔显微镜或CBCT确定穿孔的位置及范围,视情况选择非手术修补或手术修补的方法;
- 3) 发生纵裂时可拔除无保留价值的患牙;
- 4) 对发生牙根纵裂但仍有保留价值的患牙,在完善根管治疗的基础上,可通过截根术,牙半切术等保留患牙[8]。
- 5) 若以上处理后仍无法缓解炎症,可请牙周科医师进行会诊,共同确定治疗方案。

5.2 口腔修复专业

5.2.1 有利于牙周健康的合理诊疗设计^[18-20]

- 1) 修复体总体设计应遵循合力合理分配的原则,合理选择基牙;
- 2) 固定义齿基牙牙周膜的面积总和应等于或大于缺失牙牙周膜面积的总和;
- 3) 可摘局部义齿设计应合理选择支托凹位置、连接体外形等,防止基牙承担过大的合力;基托、连接体边缘与牙龈缘保持合适距离,防止其压迫牙龈边缘进而造成牙周组织损害;
- 4) 修复体龈边缘设计应合乎牙周组织健康的要求,防止破坏生物学宽度;冠桥修复体(含临时修复体)的边缘若放置于龈沟内,其边缘外形应有合理突度,不得挤压牙龈组织;修复体边缘不超过龈沟底深度,切勿进入生物学宽度范围内。
- 5) 修复体外形应尽量接近最自然的状态,咬合功能恢复的程度应与牙周条件相适应。固定修复体的轴面凸度应设计合理,应扩大外展隙,建立最小牙间隙刷清洁通道以及合理的食物溢出道,避免菌斑堆积,便于自洁。防止因食物排溢和流动不畅对牙周组织健康的影响;
- 6) 应恢复邻接区正常的位置和良好的邻接关系。此外,应尽量防止修复体部件对牙龈组织局部压迫,引发牙周组织的炎症;
- 7) 避免异常咬合或外力影响;
- 8) 对于牙周病患者的设计,应考虑减少菌斑聚集对牙周组织的刺激,并利于医患双方后期的牙周维护。
 - 冠桥修复时推荐使用龈上边缘,前牙区建议平龈肩台,后牙区建议龈上肩台;
 - 固定桥修复时尽量选择卫生桥体、卵圆形桥体等凸形桥体;
 - 可摘局部义齿尽可能减少牙龈覆盖区域,便于局部的口腔清洁;
 - 需将牙周病患牙作为基牙时,应酌情增加固定局部义齿基牙数目;可摘局部义齿连接体应采用应力中断设计,以减小基牙的负担。

5.2.2 治疗中避免损害牙周健康的操作规范^[19]

- 1) 牙体预备须防止车针损伤牙龈,预备至龈下时,避免损伤生物学宽度;
- 2) 排龈操作须轻柔,排龈线置于龈沟内不宜过深,放置时间不宜过长,防止伤及角化龈、结合上皮和牙槽骨;
- 3) 试戴修复体时,注意检查修复体边缘位置是否侵犯生物学宽度,边缘密合性,有无悬突;检查邻接关系和外展隙,应保证牙间隙刷的方便通过;
- 4) 调整合适的修复体咬合,去除早接触点和骀干扰,防止咬合创伤损伤牙周组织;

- 5) 粘接或粘固固定修复体时（含临时粘固），应选择合适的粘固材料或粘接剂。若使用酸蚀剂，须用橡皮障等防护，防止酸蚀剂损伤牙龈。粘固后应去净多余的粘固材料，防止残留材料刺激牙周组织。

5.2.3 修复过程可能出现的牙周并发症及处理原则^[19、21]

5.2.3.1 牙龈炎、牙周炎及牙槽嵴黏膜炎，多由下列因素所致：

- 1) 固定修复体颈缘滞留的粘接材料；
- 2) 颈缘粗糙、悬突、不密合；
- 3) 修复体轴面外形凸度不良；
- 4) 桥体龈端与牙槽嵴黏膜间存在间隙或压迫牙槽嵴过紧；
- 5) 佩戴义齿后牙周维护不利等。

处理原则：①去除致病因素；②加强对患者的口腔卫生宣教，做好日常口腔清洁卫生和定期牙周维护；③必要时进行牙周系统治疗，局部药物应用、全口龈上下洁治与抛光；④保守治疗后若效果不佳，应拆除修复体重做。

5.2.3.2 龈乳头炎，严重时可引发牙周炎

由于邻接、咬合关系恢复不良或邻牙松动引起的食物嵌塞所致。

处理原则：轻者可局部用消炎镇痛药消除炎症，同时调骀。若调骀后症状不缓解，应拆除修复体重重新制作，必要时与邻牙联冠修复。酌情使用牙线、牙缝刷、冲牙器等邻面清洁工具。

5.2.3.3 非菌斑性牙周炎症

固定修复体侵犯生物学宽度时，都会引起牙周损害，牙周肿胀出血，难以愈合。

处理原则：修复体一旦引起牙周损害，原则上都需要拆除不良修复体，在冠根比允许的条件下，可实施临床牙冠延长术以恢复生物学宽度，消除牙周炎症之后再行修复；或者改变修复方案。

5.2.3.4 基牙牙周创伤

多由固定修复体早接触、骀创伤未及时治疗而引起，或因义齿设计不良所致，严重时可造成基牙松动。

处理原则：先调骀以减轻基牙负担，如果牙周组织损伤严重，一般应拆除固定修复体，治疗患牙后再重新修复，必要时需更改义齿设计。

5.3 口腔全科

5.3.1 有利于牙周健康的合理诊疗设计^[22]

- 1) 保证全身健康稳定的情况下开始口腔诊疗操作；
- 2) 如果患者有急症，先解决急症问题；
- 3) 按照先控制感染性疾病，再进行美观和功能恢复的原则进行临床操作；
- 4) 建议各专业诊治顺序为：口腔全科计划、牙体牙髓病专业、牙周病专业、口腔黏膜病专业、口腔颌面外科专业、口腔修复专业、口腔种植专业、口腔正畸专业；
- 5) 遵循各专业有利于牙周健康的合理诊疗设计。

5.3.2 治疗中遵循避免损害牙周健康的操作规范^[23、24]

5.3.2.1 牙周操作遵循牙周基础治疗的规范要求^[25]。

5.3.2.2 牙体牙髓操作遵循 3.1.2 所述。

5.3.2.3 口腔修复操作遵循 3.2.2 所述。

5.3.3 可能出现的牙周并发症及处理原则

参照3.1.3和3.2.3所述。

5.4 口腔正畸专业

5.4.1 有利于牙周健康的合理诊疗设计

- 1) 正畸治疗目标的设定应紧密结合患者牙周状况,以促进和保护牙周健康为优先考虑因素,必要时,可以在充分评估患者风险与收益的前提下降低部分治疗要求,以缩短疗程,避免过于复杂的牙齿移动带来不必要的牙周风险^[26, 27];
- 2) 设计正畸牙移动时,注意牙齿阻抗中心的变化,受力集中于支持基骨上^[28];
- 3) 牙周炎患者经过系统的牙周治疗,牙周炎消退进入静止(稳定)期,再行正畸治疗^[29-31];
- 4) 在牙槽骨水平吸收不超过根长1/2的前提下开展正畸治疗^[32]。

5.4.2 治疗中避免损害牙周健康的操作规范

5.4.2.1 卫生宣教:大部分正畸矫治器不利于口腔卫生维护,必须对患者进行专门的口腔卫生指导并监督实施状况。

5.4.2.2 治疗措施

- 1) 正畸治疗中应尽量使用结构组成简单的矫治器,牙周病患者应该以更轻的矫治力来减少牙周风险,可以综合应用调颌、殆垫、片段弓、随行弓等多种技术^[33];
- 2) 对牙周病正畸患者,首先考虑拔除牙周及牙体损害严重的患牙,并尽量保存有功能的牙齿^[34, 35]。(有时需保留天然牙保存空间,可咨询正畸专业医师的意见);
- 3) 正畸治疗过程中,施力的性质、大小和方向应适合牙周支持组织的特点^[36]。

5.4.2.3 正畸牙齿移动

- 1) 牙齿移动必须考虑到患者的牙周组织状况,不要超出牙槽骨的边界^[37];
- 2) 要避免加重牙周损伤的移动方式,如对存在唇颊侧牙龈退缩的牙弓进行扩弓、压低存在未经完善治疗的深牙周袋的牙齿、整体移动牙周附着丧失的牙齿等^[38];
- 3) 正畸牙移动尽可能采用轻力及间歇力,以柔和而大小适宜的牵张力促进和诱导牙周组织的改建^[39];
- 4) 避免在牙周炎患者正畸时施用过大的压入力和伸长力移动牙齿^[40]。

5.4.2.4 牙周维护

正畸治疗复诊过程中应该随时评估牙周状况,对于牙周病患者则至少3个月系统检查一次牙周状况,牙周炎症明显者,应随时暂停正畸治疗,进行牙周系统治疗直至炎症得到有效缓解,进入静止(稳定)期^[41]。

5.4.3 正畸治疗过程中可能出现的牙周并发症及处理原则

5.4.3.1 牙龈炎

矫治器不利于口腔卫生的清洁，对牙龈组织的不良刺激会造成菌斑堆积和牙周炎症的加重，个别患者会出现牙龈增生^[42]。

处理原则：控制炎症，进行龈上洁治，同时卫生宣教。对牙龈增生患者，可在请牙周医师会诊后，进行洁治、刮治，炎症消除后复查，必要时可行牙龈切除术，术后根据牙龈恢复情况再行正畸治疗^[36]。

5.4.3.2 牙周炎

牙周病如果没有控制，正畸治疗可加重牙周组织的破坏，表现为牙周肿胀、溢脓，晚期出现牙齿松动。

处理原则：暂时拆除矫治器，停止加力，并进行牙周系统治疗及抗感染处理。治疗方案和操作中遵循规范时，一般不会出现并发症，如有明显牙周临床症状时，与牙周专业会诊协商治疗方案。

5.5 口腔种植专业

5.5.1 有利于牙周健康的合理诊疗设计

- 1) 种植修复计划的制定要着眼于种植修复体和余留天然牙全面、长期的功能保持和稳定；
- 2) 处于牙周健康或轻度牙周炎经治疗后处于静止（稳定）期，可对缺牙区进行常规种植治疗。
- 3) 牙周疾病较重，需经牙周专业医师与种植科医师共同评估后明确治疗方案；
- 4) 对于难以控制的严重牙周组织缺损牙，或即使暂时控制感染也难以保持长期疗效及有效功能的牙，应考虑拔除，与其他缺失牙一起总体考虑种植修复计划；
- 5) 对于评估后可以保留但尚未控制牙周病的患牙，则应先进行牙周系统治疗，病情稳定后，再进行种植治疗；
- 6) 对牙周治疗预后差、难以达到长期静止（稳定）期效果的患牙应予拔除，进行总体种植治疗设计，以免影响种植体长期功能及预后；
- 7) 种植治疗计划制定过程中应充分评估患者牙龈生物型及种植区软组织形态，在合适的时期酌情配合牙周、种植体周软组织处理（冠向/根向复位瓣、隧道技术、结缔组织移植术、游离龈移植术等）；
- 8) 种植修复过程中，种植修复体的形态设计应有利于菌斑控制；修复体咬合关系应利于均匀分散咬合力。

5.5.2 治疗中避免损害牙周健康的操作规范

- 1) 种植体植入位置及切口设计应考虑牙周表型及种植体周软硬组织形态^[43]；
- 2) 种植体植入后应尽量保证种植体周围的硬组织完整，且存在一定宽度的角化龈^[44]；
- 3) 对于硬组织缺损明显者，应在种植前或种植同期行骨增量手术；
- 4) 对薄扇型牙龈生物型的患者，可行结缔组织移植术增加种植区牙龈软组织厚度；对于角化龈过窄或缺如的患者，可在种植外科手术前行角化龈移植术；
- 5) 种植术中软组织翻瓣后，可直视检查邻牙根面有无龈下牙石、骨下袋、不利的骨形态等，并进行翻瓣区内天然牙的牙周手术的处理；
- 6) 种植二期手术前应评估种植体周软组织厚度及角化龈宽度。若软组织厚度过薄（小于1mm）或角化龈宽度过窄（小于2mm）或缺如，则酌情行结缔组织移植/角化龈移植术^[45]。

5.5.3 可能出现的牙周并发症及处理原则

5.5.3.1 口腔种植机械并发症

由基台或螺丝松动、基台或螺丝折断、支架或种植体折裂、修复体崩瓷、修复体固位丧失等直接或间接导致食物嵌塞、上皮附着损伤、菌斑堆积、骨吸收等种植体周组织破坏，甚至影响邻近天然牙的牙周健康^[46]。

处理原则：应遵循早发现、早诊断、早治疗的原则，维护种植体周健康和天然牙的牙周健康。

5.5.3.2 口腔种植生物学并发症

包括种植体周黏膜炎和种植体周炎，由于口腔卫生不良，造成种植体周围菌斑堆积，刺激机体产生炎症反应^[47]。

- 1) 种植体周黏膜炎临床表现为黏膜的红肿、探诊出血甚至溢脓等；
- 2) 种植体周炎，累及软组织和种植骨床、造成显著骨吸收。临床表现包括种植体周探诊出血、黏膜红肿溢脓、种植体周龈退缩、骨吸收等。如不及时治疗，将导致持续的骨吸收和种植体-骨界面的“去整合”，最终使种植体松动、脱落。种植体周炎是影响牙种植远期效果导致种植体失败的主要原因之一。

处理原则：

- 1) 种植后进行定期的牙周维护、预防种植体周生物学并发症对牙周健康具有积极意义；
- 2) 进行口腔卫生指导，机械去除菌斑牙石，局部应用抗菌剂，必要时行再生手术^[48]。

6 治疗后

6.1 疗效评估

除口腔全科和口腔各专业接受治疗内容的评估外，治疗后仍须对牙周情况进行以下评估：

- 1) 软组织颜色及结构有无异常，有无肿胀、触痛、窦道、松动度、牙周探诊深度、根分叉病变，及X线片表现等有无异常；
- 2) 健康的牙周组织应满足：软组织颜色及质地正常，无肿胀、出血、窦道或瘘管，无触痛，牙齿无异常松动，无深牙周袋，无根分叉病变，没有明显的软组织缺陷；
- 3) X线片显示牙周膜及硬骨板连续、牙槽骨密度及纹理正常等；
- 4) 专科治疗后是否出现并发症，与何影响因素关联；
- 5) 正畸患者，特别是牙周病正畸患者，正畸结束时应该进行一次系统的牙周检查和必要的牙周治疗，此后，定期进行复查；
- 6) 正畸保持应综合考虑稳定性和牙周维护的方便，对于存在部分牙齿松动的牙周病正畸患者可以考虑固定丝保持，起到牙弓夹板的作用，但是要重视因此带来的菌斑聚集的风险；
- 7) 修复体完成并行使功能后，应检查其边缘位置有无刺激生物学宽度、邻接关系、外展隙等；应保证牙间隙刷的方便通过。

6.2 口腔卫生维护宣教

6.2.1 告知患者治疗结束后的注意事项以及口腔卫生维护方法；建议患者按时复诊，定期进行口腔检查，并戒除吸烟等不良习惯。

6.2.2 口腔卫生宣教的内容：

- 1) 刷牙时间：每天 2-3 次，每次 3 分钟；

- 2) 刷牙方法：“巴氏刷牙法”、“单向竖刷法”；
- 3) 推荐：使用牙间隙刷、牙线、冲牙器等辅助用具；
- 4) 进行个性化的口腔卫生指导，帮助患者掌握天然牙及种植体清洁方法。

6.3 定期随访方案

6.3.1 随访时间

治疗后每3月随访一次；牙周状况良好者可治疗后第3月、6月、1年进行常规随访，1年内无异常者每半年到1年随访一次；如有特殊情况或需要密切观察者，可缩减随访时间间隔或增加复诊频率。

6.3.2 随访内容

6.3.2.1 牙周维护治疗

- 1) 定期复诊行牙周检查（6-12月）和牙周洁治；
- 2) 必要时行龈下刮治。

6.3.2.2 种植修复完成后1、3、6个月复诊，全面检查种植体周软硬组织情况及上部义齿情况。每年拍摄一次X线片。定期洁治，彻底清理种植体及天然牙表面的菌斑、牙石。



参 考 文 献

- [1] J.D.Beck, P.N.Papapanou, K.H.Philips, et al. Periodontal Medicine: 100 Yearsof Progress[J]. Journal of Dental Research, 2019,98(10):1053–1062.
- [2] Stephen S, Dominy1, Casey Lynch1, et al. Porphyromonas gingivalis in Alzheimer’s disease brains: Evidence for disease causation and treatment with small-molecule inhibitors[J]. Science Advances, 2019,5: eaau3333.
- [3] Polak D, Shapira L. An update on the evidence for pathogenic mechanisms that may link periodontitis and diabetes [J]. J Clin Periodontol, 2018, 45: 150-166.
- [4] 王兴.《第四次全国口腔健康流行病学调查报告》，人民卫生出版社，2018
- [5] David Herrera, Jörg Meyle, Stefan Renvert, et al.《口腔健康和全身健康：牙周病预防和管理白皮书》.国际牙科联盟（FDI）全球牙周健康项目工作组，2018.
- [6] 孟焕新, 牙周病学：第五版[M].北京：人民卫生出版社，2020.
- [7] Van Aelst L, Cosyn J, De Bruyn H. Guidelines for periodontal diagnosis in Belgium[J].Rev Belge Med Dent, 2008, 63: 59-63.
- [8] 周学东, 陈智, 岳林. 牙体牙髓病学：第5版[M]. 北京：人民卫生出版社，2020.
- [9] 张志愿, 石冰, 张陈平. 口腔颌面外科学：第8版[M]. 北京：人民卫生出版社，2020.
- [10]Solomon C, Chalfin H, Kellert M, et al. The endodontic-periodontal lesion: a rational approach to treatment[J]. J Am Dent Assoc, 1995, 126(4): 473-479.
- [11]Kruk H, Bensaid X, Chevalier G, et al. Severe periodontitis and orthodontics: How far should we go? [J]. Int Orthod, 2018,16(3):450-462.
- [12]侯本祥. 根管机械预备并发症的原因、预防及处理[J]. 中华口腔医学杂志, 2019, 54(9): 605-611.
- [13]Rotstein I and Simon JH. Diagnosis, prognosis and decision-making in the treatment of combined periodontal-endodontic lesions[J]. Periodontol 2000, 2004, 4:165-203.
- [14]Guivarc’h M, Ordioni U, Ahmed HM, et al. Sodium Hypochlorite Accident: A Systematic Review[J]. J Endod, 2017, 43(1): 16-24.
- [15]Molven O, Halse A, Fristad I, et al. Periapical changes following root-canal treatment observed 20-27 years postoperatively[J]. Int Endod J, 2002, 35(9): 784-790.
- [16]Rotstein I. Interaction between endodontics and periodontics [J]. Periodontol 2000, 2017, 74(1):11-39.
- [17]Zehnder M, Gold SI and Hasselgren G. Pathologic interactions in pulpal and periodontal tissues[J]. J Clin Periodontol, 2002, 29(8): 663-671.
- [18]Kina JR, Dos Santos PH, Kina EF, et al.Periodontal and prosthetic biologic considerations to restore biological width in posterior teeth [J]. J Craniofac Surg, 2011, 22(5):1913-1916.
- [19]赵铤民, 陈吉华. 口腔修复学：第7版[M]. 北京：人民卫生出版社，2012.
- [20]束蓉. 与口腔修复学相关的牙周病学理论与实践 [J]. 中华口腔医学杂志, 2015,5(3):129-133.
- [21]孟焕新. 牙周病学：第4版[M]. 北京：人民卫生出版社，2012.
- [22]Srefanac SJ, Nesbit SP. Diagnosis and treatment planning in dentistry [M]. 3rd edition.

- [23]Kushal Gadha, Naveen Karir and Mike Milward. Management of Periodontal Disease in General Dental Practice, Dent Update 2010;37:310 - 320
- [24]G. Allen. Producing guidance for the management of patients with chronic periodontal disease in general dental practice. British Dental Journal 2015; 218: 461-466
- [25]闫福华, 口腔全科医生如何进行牙周治疗, 继续医学教育, 2006, 20 (22), 75-78
- [26]Graber Lee W. 口腔正畸学现代原理与技术(原著第5版)(精)[M]. 西安世图出版社, 2014.
- [27]Mihram W L, Murphy N C. The Orthodontist's Role in 21st Century Periodontic-Prosthodontic Therapy[J]. Seminars in Orthodontics, 2008, 14(4):272-289.
- [28]段银钟. 口腔正畸临床技术大全[M]. 人民军医出版社, 2010.
- [29]丁寅. 牙周病的正畸治疗(一)[J]. 实用口腔医学杂志, 2005, 21(5):709-711.
- [30]丁寅. 牙周病的正畸治疗(二)[J]. 实用口腔医学杂志, 2005, 21(06):855-857.
- [31]中华口腔医学会牙周病学专业委员会. 重度牙周炎诊断标准及特殊人群牙周病治疗原则的中国专家共识[J]. 2017.
- [32]Rabie, 杨雁琪. 正畸牙周联合治疗重度牙周病[J]. 中华口腔正畸学杂志, 2009(4):181-183.
- [33]Carvalho C V, Saraiva L, Bauer F P F O, et al. Orthodontic treatment in patients with aggressive periodontitis[J]. American journal of orthodontics and dentofacial orthopedics : official publication of the American Association of Orthodontists, its constituent societies, and the American Board of Orthodontics, 2018, 153(4):550.
- [34]章锦才. 关于重度牙周炎的治疗[J]. 中华口腔医学杂志, 2017.
- [35]马志贵, 樊林峰, 房兵. 应用CBCT评价牙周病正畸治疗中牙槽骨状态的价值[J]. 上海口腔医学, 2010, 19(2):113-117.
- [36]Morris, Jason W, Campbell, et al. Prevalence of gingival recession after orthodontic tooth movements response[J]. American Journal of Orthodontics & Dentofacial Orthopedics, 2018.
- [37]Czochrowska E M, Rosa M. The orthodontic/periodontal interface[J]. Seminars in Orthodontics, 2015, 21(1):3-14.
- [38]Griffiths S, El-Kilani S, Waring D, et al. The Orthodontic/Periodontal Interface Part 3[J]. Dental Update, 2018, 45(10):928-934.
- [39]Gkantidis N, Christou P, Topouzelis N. The orthodontic-periodontic interrelationship in integrated treatment challenges: a systematic review[J]. Journal of Oral Rehabilitation, 2010.
- [40]Grewal S B, Chunduri R, John J, et al. Esthetics and biomechanics in orthodontics[J]. Apos Trends in Orthodontics, 2014.
- [41]Reichert C, Hagner M, Jepsen S, et al. Interfaces between orthodontic and periodontal treatment: their current status. [J]. Journal of Orofacial Orthopedics, 2011, 72(3):165-186.
- [42]Reichert C, Deschner J, Kasaj A, et al. Guided Tissue Regeneration and Orthodontics. A Review of the Literature[J]. Journal of orofacial orthopedics = Fortschritte der Kieferorthop?die : Organ/official journal Deutsche Gesellschaft für Kieferorthop?die, 2009, 70(1):6-19.
- [43]王兴. 现代口腔种植学的发展趋势[J]. 中华口腔医学杂志, 2003, 38(004):241-243.

- [44]Goldberg P V , Higginbottom F L , Wilson T G . Periodontal considerations in restorative and implant therapy[J]. Periodontology 2000, 2010, 25(1).
- [45]Ivanovski S , Lee R . Comparison of peri - implant and periodontal marginal soft tissues in health and disease[J]. Periodontology 2000, 2017, 76(Suppl. 8):116.
- [46]Romanos G E , Rafael Delgado - Ruiz, Sculean A . Concepts for prevention of complications in implant therapy[J]. Periodontology 2000, 2019, 81(1).
- [47]Papapanou P N , Mariano S , Nurcan B , et al. Periodontitis: Consensus report of workgroup 2 of the 2017 World Workshop on the Classification of Periodontal and Peri-Implant Diseases and Conditions[J]. Journal of Periodontology, 2018, 89:S173-S182.
- [48]Berglundh T , Jepsen, Søren, Stadlinger B , et al. Peri-implantitis and its prevention[J]. Clinical Oral Implants Research, 2019.
-

